



Les échographies

Il est possible de prouver l'efficacité des spas équins à vocation hydrothérapique en ayant recours à des échographies.

Au début du printemps 2003, Harry, un cheval de course pur-sang, se blessa gravement un tendon à la suite d'une chute lors d'une course.

Destiné à la boucherie, il fut secouru et amené à un refuge où on le garda pendant cinq semaines dans un box pour qu'il se repose ; on l'amena ensuite au centre de thérapie équin à Dromore, dans le comté de Down en Irlande du Nord, le 10 avril.

Une équipe de télévision de la BBC filma sa convalescence et l'émission fut diffusée au Royaume-Uni en juillet 2003.

La première échographie, reproduite ci-dessous à gauche, nous montre la lésion de manière longitudinale et transversale. Elle a été réalisée le 11 avril 2003, avant que ne commence le traitement hydrothérapique en spa équin. Malgré cinq semaines de repos dans un box, le tissu est toujours endommagé à plus de 90% au niveau du tendon ; il est donc quasiment anéchogène.

Cela fait plus de 20 ans que Bruce STEELE exerce en tant que vétérinaire spécialiste des chevaux ; selon lui, il aurait normalement fallu au moins deux mois pour constater une relative amélioration.

Au bout de deux semaines de traitement hydrothérapique en spa équin, la zone était très nettement moins enflée et enflammée, et on procéda alors à une deuxième échographie. L'échographie de droite fut réalisée le 1er mai 2003, après 20 jours de traitement. La BBC était de nouveau là pour filmer.

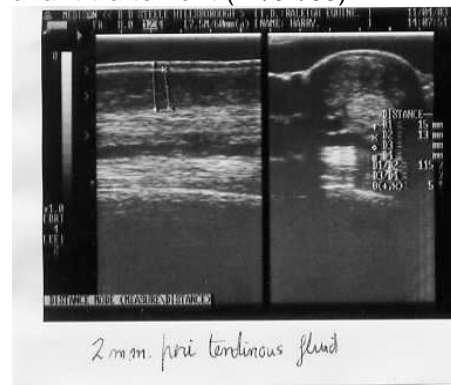
L'échographie de droite révéla que le liquide péri-tendineux s'était dissipé et l'on constata la présence d'un bon alignement parallèle de tissu sain--beaucoup plus blanc d'apparence--au niveau du tendon. Une palpation permit d'établir que la douleur avait disparu. Selon M. STEELE, qui est expert en la matière, ce cheval s'était remis bien plus vite que d'accoutumée pour ce genre de lésion.

On continua le traitement en spa équin pendant encore deux semaines au cours desquelles on fit faire un peu d'exercice à Harry, sans le chevaucher. On commença à le chevaucher une semaine plus tard et il trouva rapidement un nouveau foyer. Il est aujourd'hui le cheval attiré d'une fillette de 12 ans. Le pronostic de départ n'avait pas laissé présager une telle convalescence.

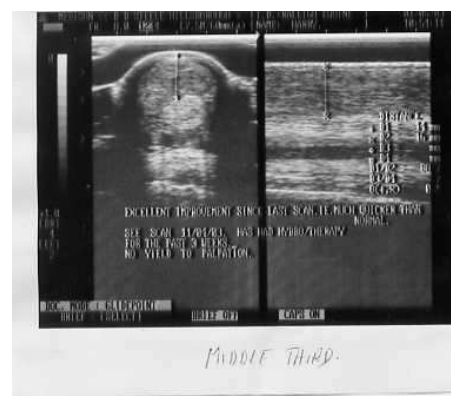
Tel: + 44 (0) 2892 690056 <http://www.cet-equine-spa.com>

CET Ltd. Bureau L'Allemagne
Tel. +49-371-4331490 ou +49-174-3053364
Fax +49-371-4331488

Échographie de la jambe antérieure avant traitement (11/04/03)



Échographie de la jambe antérieure au bout de 20 jours (01/05/03)



Ces échographies ont été réalisées par Bruce STEELE, l'un des plus éminents vétérinaires spécialisés dans les chevaux en Irlande du Nord. M. STEELE exerce à la clinique vétérinaire équine de Hillsborough en Irlande du Nord.


CET Equine Spas
Designed from the Horse Out

© CET Limited 2007 E&OE